Beitrag zur Frage der traumatischen Entstehung der Chorioidealsarkome.

JUN 22 1921

Inaugural-Dissertation

zur

Erlangung der Doktorwürde in der gesamten Medizin

verfasst und einer

hohen medizinischen Fakultät

der

K. B. Ludwig-Maximilians-Universität zu München

vorgelegt von

Hedwig Elisabeth Bensheim

aus Mannheim.

Beitrag zur Frage der traumatischen Entstehung der Chorioidealsarkome.

Inaugural-Dissertation

zur

Erlangung der Doktorwürde in der gesamten Medizin

verfasst und einer

hohen medizinischen Fakultät

der

K. B. Ludwig-Maximilians-Universität zu München

vorgelegt von

Hedwig Elisabeth Bensheim

aus Mannheim.

München 1918.

Druck von L. Baeck & Co.

Gedruckt mit Genehmigung der medizinischen Fakultät der Universität München.

Referent Herr Prof. Dr. von Heß, Geheimer Hofrat.

Meinen lieben Eltern!

Es war stets auffallend, wie häufig beim Auftreten von Geschwülsten Traumen als Ursachen angegeben werden. Diese Erfahrungstatsache gab Anlaß zur näheren Beschäftigung mit der traumatischen Aetiologie der Tumoren. Die vielen Theorien über die Aetiologie der Geschwülste überhaupt lassen es von vornherein unwahrscheinlich sein, daß eine eindeutige Antwort für die Möglichkeit oder Tragweite der traumatischen Aetiologie gegeben werden kann.

Es stehen heute 4 Geschwulsttheorien im Vordergrund.

I. Die parasitäre Theorie:

Das zuweilen gehäufte Vorkommen von Geschwülsten — es sind sogenannte Krebshäuser in England beschrieben worden — hat zu der Vermutung Anlaß gegeben, daß ein Erreger die Ursache der Geschwulstbildung darstelle. Trotz eifrigen Suchens ist aber bisher noch kein charakteristischer Erreger gefunden worden.

II. Die Cohnheimsche Theorie:

Cohnheim glaubt, daß die Ursache für die Entwicklung der Geschwülste in kongenital liegen

gebliebenen Resten embryonalen Gewebes zu suchen ist. Zweifellos gehen solche Gewebsmißbildungen und Verlagerungen in Geschwülste über.

Andere Autoren nehmen an, daß auch normal gelagerte Zellen eine kongenital fehlerhafte Anlage besitzen können. Hier soll es dann bei auslösenden Reizen zu Geschwulstbildungen kommen.

III. Die Ribbertsche Theorie:

Sieht die Ausschaltung von Zellen aus ihrem physiologischen Verband als Ursache für die Geschwulstbildung an. Sie kann auch durch Traumen und durch Entzündungen zu stande kommen. Demnach entspränge die Geschwulstbildung der ursprünglich normalen Zelle.

IV. Die Reiztheorie besagt:

Alle äußeren Reize veranlaßen an und für sich normale Zellen, proliferationserregende Stoffe zu bilden.

Es ist zweifellos der Fall, daß viele Geschwülste unter der Mitwirkung irritativer Momente auftreten. Allerdings soll es sich selten um ein einmaliges physikalisches Trauma handeln, häufiger dagegen um chronische Irritationen sowohl mechanischer als auch chemischer Art.

Die Bedeutung dieser Irritationen würde nach Borst darin zum Teile zu suchen sein, daß sie direkt einen Teil-

ungsmechanismus in der Zelle auslösen, gewissermassen ein Proliferationszentrum in der Zelle aktivieren.

In der Augenheilkunde sind es die Sarkome und dabei wieder besonders die Chorioidealsarkome, welche infolge der Häufigkeit ihres Auftretens das Hauptinteresse beanspruchen. Pathologisch-anatomisch handelt es sich bei allen Chorioidealsarkomen um eine Proliferation der pigmentierten Stromazellen der Uvea, nämlich der Chromatophoren.

Schieck ist auf Grund der Bearbeitung grossen ophthalmologischen Materials zu dem Resultat gelangt, daß alle scheinbar so verschiedenen Geschwülste der Chorioidea nur Erscheinungsformen einer und derselben Tumorgattung, nähmlich des Melanosarkoms sind.

Ribbert hatte schon gezeigt, daß die Chromatophoren durchaus nicht immer Pigment zu enthalten brauchen, sondern im Jugendstadium oft des Pigments entbehren.

Was nun die Entstehungsursache der Chorioidealsarkome anbelangt, so herrscht hierüber auch noch völlige Unklarheit.

Immerhin ist es bemerkenswert, daß hier in einer beträchtlichen Anzahl der Fälle ein Trauma in der Anamnese zu finden ist.

Es sei über den in der Literatur angegebenen Zusammenhang zwischen Trauma und Sarkombildung am Auge folgendes ausgeführt:

Fuchs berichtet über 29 Fälle von Melanosarkom der Chorioidea und führt dabei das Trauma als Ursache der Tumorbildung an.

Vossius glaubt, daß die Geschwulst schon in der Keimanlage enthalten ist und daß man im Trauma mehr ein auslösendes Moment zu erblicken habe.

Pawell berichtet über das Vorkommen von Melanosarkomen nach stattgefundenem Trauma in ca. 10% der Fälle.

Bemerkenswert ist hier noch ein Bericht von de Pfingst in dem sich bei einem Patienten nach vor 3 Jahren stattgehabten Stoß gegen eine Ofentüre ein Sarkom entwickelt hat.

Putiata Kerschbaumer bezeichnet in ihrer Abhandlung über das Sarkom des Auges das Trauma als für das Sarkom praedisponierend.

Hartmann hat 1906 einen Fall aus der Kgl. Universitätsaugenklinik zu München beschrieben, bei welchem bei einem 59jährigen Bergmann im Anschluß an eine Prellung des rechten Auges sich ein Chorioidealsarkom entwickelte. Er kommt dabei zu dem Schluß, daß zum mindesten ein Zusammenhang zwischen Trauma und Geschwulst bestanden haben könne.

Eine große Anzahl der in der Literatur veröffentlichten Fälle, worin ein Zusammenhang zwischen Trauma und Geschwulstbildung am Auge bewiesen werden sollte, wurde durch

Leber und Krahnstöver einer eingehenden Kritik unterzogen.

Sie gelangen hierbei zu dem Resultat, daß nur in einer verschwindend kleinen Anzahl von Fällen ein Trauma als die wirkliche Ursache der Geschwulstbildung am Auge angesehen werden kann. Denn in einem Teil der Fälle erweist sich die Zeitdifferenz zwischen Trauma und Geschwulstbildung als zu groß, in einem anderen Teil erscheint die Intensität der traumatischen Einwirkung nicht ausreichend.

Als Beitrag für die im Vorhergehenden skizzierte Frage sei im Folgenden der in der Kgl. Universitäts-Augenklinik zu München beobachtete Fall geschildert:

Es handelt sich um einen 44 Jahre alten Patienten, der seinem Beruf nach Landwirt ist, und der am 11. Juli 1916 die Kgl. Universitäts-Augenklinik zu München aufsuchte. Aus der damals erhobenen Anamnese sei erwähnt, daß der Patient im Oktober 1915 beim Betreten des Stalles mit der rechten Kopfseite heftig gegen die Türkante gestossen ist. Nach kurzer Zeit schon klagte er über schlechtes Sehen auf dem rechten Auge. Er begab sich deshalb in Behandlung eines Arztes seines Heimatortes, der ihn einem Spezialarzt überwies. Dieser soll eine Netzhautablösung festgestellt haben. Schmerzen hat der Patient damals nicht verspürt. Im Mai 1916 traten eine Entzündung und bald darauf heftige Schmerzen am verletzten Auge auf, so daß der behandelnde Arzt eine Enukleation des betreffenden Auges vorschlug, wozu sich jedoch der Patient zunächst nicht entschließen konnte.

Am 11. Juli 1916 kam der Kranke in die hiesige Augenklinik.

Der Status war folgender:

Mittelgroßer Mann von kräftigem Körperbau und gutem Ernährungszustand.

Das linke Auge wies keinerlei pathologische Erscheinungen auf.

Die Gefäße der Conjunctiva waren nicht übermäßig injiziert, die Augenbewegungen waren nach allen Seiten hin frei, die Papille mittelweit; sie reagierte prompt auf Lichteinfall und bei der Convergenz.

Die brechenden Medien waren von jeder Trübung frei, die Gefäße der Netzhaut von normaler Füllung und Schlängelung, die Stelle des Sehnerveneintritts wies keinerlei Veränderungen auf. Der

Visus betrug für die Ferne 1,0
für die Nähe N_1

Auf dem rechten Auge war die Sehkraft erloschen, es bestand vollkommene Amaurosis. Conjunktivale und ciliare Injektion waren vorhanden. Die Pupille war weit und reaktionslos. Die brechenden Medien waren diffus getrübt, und in der Tiefe des Auges war ein gelbroter Reflex sichtbar.

Am 12. Juli 1916 erfolgte die Enucleation des Auges durch Herrn Professor Lohmann. Es fand sich, wie zu erwarten war, ein Tumor von der Chorioidea ausgehend.

Die Frage nach der Entstehung dieser Geschwulst ist nun in diesem Fall, wie so häufig, nicht nur von hohem wissenschaftlichen Interesse, sondern nicht minder auch von

praktischer Wichtigkeit in Bezug auf die Unfallgesetzgebung. Es begleiten denn auch diesen Fall die verschiedensten von Spezialärzten abgegebenen Gutachten.

Das Entgegenkommen der landwirtschaftlichen Berufsgenossenschaft zu Mittelfranken gab mir die Möglichkeit, noch nachträglich Einsicht in die Akten nehmen zu können.

Aus dem ersten Gutachten geht hervor, daß der Tag des Unfalls bei der Ausfrage nicht sicher festgestellt werden konnte. Jedenfalls aber wäre anzunehmen, daß der Unfall frühestens Anfang Oktober 1915 eingetreten sei. Wenn der behauptete Stoß an der Stalltüre das rechte Auge direkt getroffen habe, was auch nicht sicher feststehe, so sei die Möglichkeit einer traumatischen Netzhautablösung gegeben. Der Verletzte habe am 18. Oktober 1915 bei der Untersuchung einen Befund geboten, der es wahrscheinlich machte, daß der Beginn der Netzhautablösung schon auf eine Reihe von Wochen zurück zu datieren sei. Die Netzhaut sei damals völlig und hoch abgelöst gewesen, was bei traumatischen Netzhautablösungen gesetzmäßig nicht in so kurzer Zeit der Fall sei. Nach der Anamnese solle die Verletzung frühestens Anfang Oktober 1915 eingetreten sein. Wenn nun auch alle anderen Momente — constitutionelle Erkrankungen — bei dem Patienten auszuschließen seien, und infolgedessen die traumatische Entstehung als möglich gedacht werden könnte, so sei doch zweifelhaft, ob die angegebene Verletzung zur Entstehung der Netzhautablösung geführt habe.

4 Monate später wurde der Patient von dem gleichen Augenarzt nochmals untersucht, und damals muß der An-

fangsbefund noch immer unverändert bestanden haben, wie aus dem zweiten abgegebenen Gutachten hervorgeht. Vor allen Dingen scheint damals noch nichts von einem Tumor wahrnehmbar gewesen zu sein.

Das Gutachten wiederholt, daß der ursächliche Zusammenhang der Netzhautablösung mit dem behaupteten Unfall zweifelhaft sei, weil die Verletzung Anfangs Oktober erfolgt sei, Mitte Oktober aber dann im objektiven Befund festgestellt worden sei, wodurch anzunehmen wäre, daß die Erkrankung vor dem Unfalltermin schon bestanden habe. Die Netzhautablösung könne aber, da eine Geschwulst im Augeninnern oder eine allgemeine constitutionelle Ursache nicht vorliege, als traumatisch entstanden, gedacht werden. Das traumatische müsse aber auf längere Zeit zurückdatiert werden. — Da nun aber über den Termin des Unfalls ganz zweifelsfreie Angaben nicht vorlägen, könne eine Entscheidung nicht gefällt werden.

Es erfolgte daraufhin die Ablehnung des Entschädigungsanspruches, die sich darauf gründete, daß der Beginn der Erkrankung weiter zurück liegen müsse als der Unfall, und daß die Erkrankung jedenfalls auf eine andere als die behauptete Ursache zurückzuführen sei.

Auf die Berufung des Patienten hin wurde ein anderer Arzt mit einer weiteren Untersuchung und Beurteilung betraut.

Das Studium der Akten läßt auch diesen sich der Beurteilung des Vorgutachtenden anschließen, daß nämlich eine derart vorgeschrittene Netzhautablösung nicht durch einen so kurz vorher stattgefundenen Unfall verursacht worden sein

könne. Diese Auffassung wäre noch gestützt durch den Umstand, daß der Patient im Juni 1916 kurze Zeit wegen einer hochgradigen Drucksteigerung des rechten Auges in der dortigen Anstalt in klinischer Behandlung stand. Eine genaue Untersuchung mit dem Augenspiegel sollte damals wegen Trübung der brechenden Medien nicht möglich gewesen sein. Auch habe der Patient bezüglich der Entstehungsursache der Erkrankung nur sehr ungenaue Angaben gemacht. Es sei dem Patienten verschiedentlich die operative Entfernung des Auges vorgeschlagen worden, allein er habe die Operation verweigert und sich der weiteren Behandlung entzogen. Die Operation habe er dann in München vornehmen lassen.

Die Deutung des Befundes wird nun folgendermassen gegeben:

Wenn zu einer Netzhautablösung Drucksteigerung hinzukommt, wie im vorliegenden Fall, so sei die Diagnose „Tumor" ziemlich sicher, während bei Ablösung durch Trauma der Druck fast immer herabgesetzt sei. Es wäre also anzunehmen, daß die Netzhautablösung durch eine Geschwulstbildung veranlaßt worden sei und somit in keinem ursächlichen Zusammenhang mit dem vom Patienten angegebenen Unfall stehe. Mit noch größerer Sicherheit könne der Sachverhalt geklärt werden, wenn durch die Sektion des herausgenommenen Auges festgestellt würde, ob im Innern desselben eine Neubildung sich vorfände.

Die Beschaffenheit des Tumors war nun wie folgt:

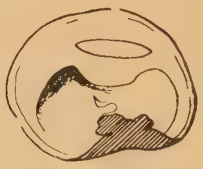

Makroskopisch ließ der in sagittaler Richtung halbierte Bulbus im hinteren Abschnitt beiderseits neben der Papille einen etwa bohnengroßen Tumor erkennen, der breitbasig der Sklera aufsaß, sich nach vorn verjüngte und bis in die Mitte des Bulbusinnern reichte. Die Retina war im Bereich der Neubildung abgelöst.

Auf dem Durchschnitt erschien die Farbe des Tumors teils weiss, teils weissbraun.

Die mikroskopische Untersuchung erfolgte:

1.) an Celloidinschnitten, mit Haematoxylin-Eosin gefärbt.

2.) an Celloidinschnitten, gefärbt mit van Gieson.

3.) an entpigmentierten und nachträglich mit den üblichen Verfahren gefärbten Schnitten

a) entpigmentiert durch K Mn O_4

b) „ „ $H_2 O_2$

Die Schnitte 1 und 2 dienten zur Orientierung über die allgemeine Natur der Neubildung und über die Menge des Pigments und seine Lokalisation.

Die Schnitte 3a und 3b ermöglichten eine genauere Erforschung der feineren Struktur der Pigmentzellen.

Mikroskopisch ergibt sich folgender Befund:

Der Tumor besteht durchweg aus kleinen spindelförmigen Zellen, die teils längs, teils quer durchschnitten sind. Die quergeschnittenen Zellen könnten den Anschein von Rundzellen erwecken. Die Polymorphie der Zellen ist stellenweise recht stark ausgesprochen, kleine und etwas größere Zellen liegen bunt durcheinander. Jedoch fehlt Riesenzellenbildung vollständig. Der Tumor ist stark vaskularisiert, besonders nahe an seiner Oberfläche finden sich sehr viele dünnwandige, nur Endothelröhren darstellende, weite Blutgefäße.

Es sieht fast aus, als bestünde in diesen Schichten noch die Bestrebung, den Gefäßbau der Lamina vasculosa der normalen Chorioidea mit ihren weiten Venen nachzuahmen.

Central im Tumor stellen die Gefäße meist nur enge Capillaren dar. Allenthalben treten die Tumorzellen zu diesen Capillaren in innige Beziehung, d. h. sie liegen ihnen direkt an. Vielfach finden wir die Tumorzellen um die Gefäße herum dichter gedrängt, so daß sie diese gewissermassen wie mit einem dichten Mantel umkleiden.

Mitotische Kernteilungsfiguren sind nicht besonders zahlreich vorhanden. Nekrotische Zellpartien fanden sich nirgends.

Auch war nur ganz vereinzelt Berstung von Capillaren mit geringfügiger Gewebsblutung festzustellen.

Der Ausgang der Geschwulst von der Chorioidea ist an der Peripherie des Tumors deutlich zu sehen. Auf die Oberfläche des Tumors setzt sich die Lamina choriocapillaris (ebenso wie die Retina) noch eine Strecke weit fast unverändert fort.

Die Pigmenteinlagerung in dem Tumor ist an seiner Basis und Oberfläche am ausgedehntesten. Im Tumor liegen die grobscholliges Pigment tragenden großen rundlichen Zellen vorzugsweise entlang den Gefäßbahnen. Jedoch finden sich auch, meist vereinzelt gelagert, viel verzweigte, feinere Pigmentzellen hier und da im Tumorparenchym versprengt.

Aus dem Studium der oben wiedergegebenen Akten geht nun hervor, wie auch die mikroskopische Untersuchung des enucleierten Auges einwandfrei festgestellt hat, daß als Ursache dieser Netzhautablösung zweifellos der Tumor anzusprechen ist. Viel interessanter aber gestaltet sich die im Gutachten nicht erörterte Frage, ob wohl die Entstehung des Tumors selbst auf eine traumatische Ursache zurückzuführen ist oder nicht.

Der Patient hat angegeben, daß der Unfall sich Anfang Oktober 1915 ereignet habe. Am 18. Oktober 1915 wurde bereits eine Netzhautablösung festgestellt.

Aus dem Vorhandensein der Netzhautablösung kann man einigermassen wahrscheinliche Rückschlüsse auf das Stadium der Tumorentwicklung ziehen. Denn im Verlauf der Entwicklung der Chorioidealsarkome unterscheidet man 4 Stadien:

1.) Das Stadium der völlig reizlosen Entwicklung, in dem je nach dem Sitz des Sarkoms céntrale oder periphere Sehstörungen sich einstellen.

Schon sehr kleine Tumoren können zu einer Netzhautablösung führen, die ganz plötzlich erfolgen kann oder auch nach und nach auftritt. Diese Netzhautablösung kommt dadurch zustande, daß sich ein seröses Exsudat zwischen Retina und Chorioidea bildet.

2.) Das Stadium des Sekundärglaukoms.

3.) Das Stadium der Bildung extrabulbärer Tumoren.

4.) Das Stadium der Metastasenbildung.

Hieraus folgt, daß das Auftreten einer Netzhautablösung bereits zu den allerfrühesten Symptomen des Chorioidealsarkoms gehört.

Wenn wir annehmen wollten, daß schon vor dem Unfall im Anfang Oktober 1915 ein Tumor vorhanden war, so wäre die Möglichkeit durchaus nicht von der Hand zu weisen, daß bereits ein geringes Exsudat zwischen Netz- und Aderhaut bestanden hat, demzufolge auch eine Lockerung der Netzhaut, so dass nun das Trauma eine auslösende Ursache für das Zustandekommen der Netzhautablösung geworden ist.

Allerdings dürfte man dann erwarten, leichte Sehstörungen noch in die Zeit vor dem Unfall zurückreichend, anamnestisch feststellen zu können, was hier nicht der Fall war.

Somit wäre es also nicht undenkbar, daß eine Netzhautablösung auch ohne Trauma entstanden wäre, jedoch vielleicht erst einige Wochen später.

Dabei hätte der Hergang auch folgender sein können: Der Patient hätte die schon vor dem Trauma vorhandene vollkommene Netzhautablösung gar nicht bemerkt. Denn es kommt häufig genug vor, daß Patienten die Abnahme der Sehkraft, wenn sie nur auf einem Auge vor sich geht, sehr lange Zeit nicht bemerken. Es tritt dann ein Unfall zufällig hinzu. Erst im Anschluß daran achtet der Patient auf sein Auge, sodaß ihm nunmehr die Abnahme der Sehkraft zum Bewußtsein kommt.

In dem vorliegenden Fall ist ein solcher Hergang nicht anzunehmen, da sich sonst das Erkennen der Erblindung des betroffenen Auges zeitlich direkt an den Unfall angeschlossen haben würde und nicht erst 14 Tage später erfolgt wäre.

Eine zweite Möglichkeit wäre auch diese:

Es handelte sich ursprünglich um eine etwa durch traumatische Chorioidealblutung entstandene Netzhautablösung. Durch das Trauma erst würde der Anstoß für eine dann später einsetzende Sarkombildung gegeben worden sein, nach dem Typus einer entarteten kompensatorischen Hyperplasie.

Wenn man die dem mitgeteilten Fall zugrunde liegenden wirklichen und negativen Verhältnisse abwägt, so wird man zu einer Stellungnahme kommen, wie sie in dem von der Kgl. Universitätsaugenklinik zu München abgegebenen Gutachten vertreten worden ist, und wie sie im folgenden kurz skizziert werden soll:

Es ist der Zusammenhang zwischen Trauma und Geschwulstbildung im Allgemeinen wissenschaftlich noch nicht einwandfrei geklärt. Es muß jedoch zugestanden werden, daß einmalige heftige Contusionsverletzungen — wie in diesem Falle — als direkte Ursache einer Tumorbildung oder als Entfaltungsantrieb eines vorbestehenden Geschwulstkeimes angesprochen werden können.

Die Zeitdifferenz zwischen dem stattgehabten Unfall und der Netzhautablösung als Frühsymptom einer Tumorbildung ist allerdings sehr gering, da im allgemeinen nur nach Ablauf eines Zeitraums von 3—4 Wochen eine Geschwulst zur ophthalmoskopisch nachweisbaren Entwicklung kommt. Immerhin kann dabei keine bindende Abgrenzung der Zeit gegeben werden.

Da fernerhin der Unfallstermin nicht einwandfrei festgestellt werden kann, so ist in Anbetracht der besonderen Verhältnisse wie auch der allgemeinen Frage nach dem Zusammenhang zwischen Trauma und Tumorbildung die Möglichkeit der Sarkombildung als Unfallsfolge nicht auszuschließen.

Zum Schluß möchte ich nicht versäumen, Herrn Geh. Hofrat Prof. Dr. Hess für die liebenswürdige Uebernahme des Referats, sowie Herrn Prof. Dr. Lohmann für die gütige und tatkräftige Unterstützung bei dieser Arbeit meinen ergebensten Dank auszusprechen.

Literatur.

Schieck: Das Melanosarkom als einzige Sarkomform des Uvealtractus. Wiesbaden 1906.

Fuchs: Das Sarkom des Uvealtractus. Wien 1889.

Leber und Krahnstöver: Ueber die bei Aderhautsarkomen vorkommende Phthisis des Augapfels und über die Bedeutung von Verletzungen bei der Entstehung dieser Geschwülste. Gr. Arch. f. Ophthalm. XLV.

Cohnheim: Vorlesungen über allgem. Pathologie. Berlin 1877.

Borst: Pathologisches Wachstum und echte Geschwülste aus Aschoff pathologische Anatomie.

Ribbert: Lehrbuch der allg. Pathologie u. path. Anatomie. Leipzig 1901.

Pfingst: Das Sarkom des Auges. Zehend. Monatsblatt für Augenheilkunde XXXIII.

Pawel: Beitrag zur Lehre v. d. Chorioidealsarkomen. Gr. Arch. 49, I.

Kerschbaumer: Das Sarkom des Uvealtractus. Wiesbaden 1900.

Hartmann: Beitrag zur Frage der traumatischen Entstehung der Chorioidalsarkome.

Lebenslauf.

Ich, Hedwig Elisabeth Bensheim bin als Tochter des Kaufmanns Julius Bensheim und seiner Ehefrau Helene Bensheim geb. Albert am 27. November 1893 in Mannheim geboren. Mit dem 8. Lebensjahr trat ich in die höhere Mädchenschule zu Mannheim ein und mit dem 12. Lebensjahr in die Mädchenoberrealschule dortselbst.

Nach bestandener Reifeprüfung im Jahre 1912 widmete ich mich dem Studium der Medizin und zwar in den 5 vorklinischen Semestern in Heidelberg, woselbst ich die ärztliche Vorprüfung im März 1915 ablegte. In den klinischen Semestern besuchte ich die Universitäten zu Heidelberg und München. Im Winterhalbjahr 1917/18 legte ich zu München das ärztliche Staatsexamen ab.